

AYLIK POPÜLER BİLİM DERGİSİ

BİLİM ve TEKNİK



YENİ UFUKLAR PLASTİK CERRAHİ

AĞUSTOS 2007 SAYISININ ÜCRETSİZ EKİDİR

Hazırlayan : Prof. Dr. Ruşen Kapucu - Ufuk Üniversitesi Tıp Fakültesi - Plastik Rekonstrüktif ve Estetik Cerrahi Ana Bilim Dalı Başkanı

PLASTİK CERRAHİ VE

Plastik cerrahinin çalışma alanı insan vücudunun genellikle dışarıdan görülen hemen hemen bütün bölümlerini ilgilendiren doğuştan ya da sonradan oluşmuş şekil ve işlev bozukluklarının ameliyatla tedavisi, açık yaraların onarılması, kopan parçaların yerine takılması ya da ek-sik parçaların yeniden yapılması, deri ve derialtında yerleşik tümörlerin tedavisi, her türlü güzelleştirme amaçlı ameliyat ve uygulamalarını içerir. Plastik cerrahinin ilginç özelliklerinden biri, belirli bir vücut bölgesi ya da organ sistemiyle sınırlı olmamasıdır. Örnek olarak saçlı derideki yanık izinin tedavisi, doğuştan kulağının dış bölümü olmayan bir çocuğa kulak yapılması, çene kemiğindeki bir tümörün çıkarılması, karın bölgesindeki açık bir yaranın onarılması, elde kesik bir sinirin tamiri, kopmuş bir parmağın yerine dikilmesi ya da bacadan alınan bir kasın yüz felci tedavisinde kullanılması gibi iç organlar dışındaki bütün

vücut bölgeleriyle ilgili sorunların cerrahi tedavisi, plastik cerrahinin çalışma alanına girebilir.

Genellikle estetik cerrahi ya da plastik cerrahi olarak bilinen uzmanlık alanının tam adı "Plastik, Rekonstrüktif ve Estetik Cerrahi"dir. Plastik sözcüğü bir şeye yeni bir şekil vermekle ilgilidir. Bu şekillendirme işlemi yalnızca görünümle ilgili olabileceği gibi, çoğu durumda bozuk bir bedensel işlevin düzeltilmesini ya da bir rahatsızlığın giderilmesini de içerir. Doğuştan birbirine yapışık olan parmakların (sindaktili) ameliyatla ayrılması plastik cerrahi uygulamalarına bir örnektir. Burada hem parmaklar normal bir görünüme kavuşmaları için şekillendirilir, hem de bağımsız hareketleri sağlanarak işlev bozuklukları düzeltilir. Rekonstrüktif sözcüğüse yeniden yapmak, yeniden inşa etmek anlamındadır. Çeşitli nedenlerden kaybedilmiş bir organ ya da organ parçasının

yeniden yapılması (rekonstrüksiyon) ya da doğuştan olmayan bir organın yapılması (konstrüksiyon) plastik cerrahinin ana uğraşlarından biridir. Bir iş kazasında başparmağını kaybeden kişinin başparmağının, elin diğer parmaklarından birinin ya da bir ayak parmağının parçaları kullanılarak yeniden yapılması rekonstrüktif bir işlemdir. Rekonstrüktif ameliyatlarda organlara işlev kazandırılması öncelikli hedef olmakla birlikte, inşa edilen beden parçasının normale yakın bir görünümde olması da arzu edilir. Bazı durumlardaysa rekonstrüksiyon ilk bakışta yalnızca şekle yöneliktir. Meme kanseri nedeniyle memesi alınmış bir kadının memesinin başka yerden taşınan dokular kullanılarak yeniden yapılması böyle bir durum olup beklenen işlev kazancı psikolojik ve dolaylıdır. Uzmanlık alanını tanımlayan sözcüklerden biri olan estetik sözcüğüse güzellikle ilişkilidir. Estetik

YENİDEN YAPIM ve ONARIM TEKNİKLERİ

Plastik cerrahinin ana çalışma alanlarından biri kapatılması kolaylıkla mümkün olmayan yaraların onarımıdır. Açık bir yara, genellikle çevre deri ve dokular birbirine yaklaştırılıp dikilmek suretiyle kapatılır. Yaralanma sırasında doku kayıpları olmuşsa yara kenarlarını yan yana getirmek zorlaşır, kayıp fazlaysa yara kapatılamayabilir. Böyle durumlarda yaranın kapatılması için başka bir yerden deri taşınması ya da onarılması gereken bölümün gereksinimine göre kas, kemik, sinir gibi dokuların aktarımı zorunlu olur. Genellikle bir yaranın onarımı ya da bir organın yeniden yapılması için hastanın durumuna göre seçilebilecek çok sayıda yöntem bulunur. Plastik cerrahi uzmanının görevi doku ya da organın alınacağı en uygun bölgeyi ve en uygun aktarım yöntemini belirlemek ve uygulamaktır. Doku ve organ aktarımında uygulanan temel ilkeler şu şekilde özetlenebilir:

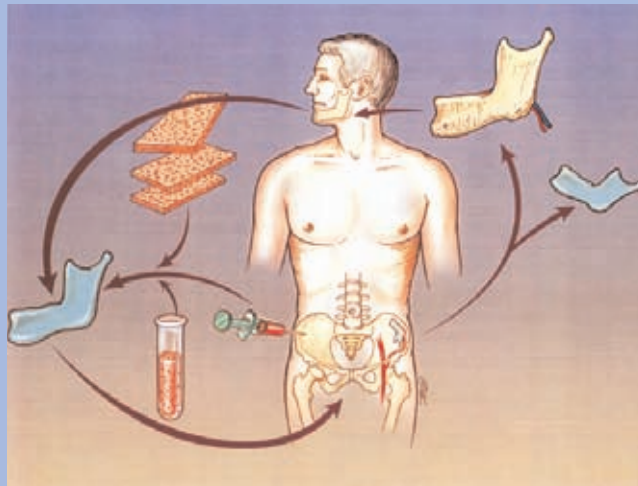
1. Kullanılacak doku ya da organ alıcı bölgenin gereksinimine uygun olmalıdır. Örneğin, hastanın saçlı derisindeki bir eksiklik mümkünse yine saçlı deriyle onarılmalıdır.
2. Verici bölgedeki doku kaybının getirdiği zarar alıcı bölgede oluşacak yarar yanında önemsiz kalmalıdır. Parmak hareketini sağlayan bir sinirin onarımı için ayağın kenarının du-

yusunu taşıyan bir sinir feda edilebilir, ama tersi düşünülemez.

Aktarılan dokular alıcı bölgeye taşınırken canlılıklarını kaybetmemeli ve yeni yerlerinde de canlı kalmaları sağlanmalıdır. Dokuların canlı kalabilmesinin en önemli koşulu, kan dolaşımıyla bağlantılarının kesilmemesi ya da kesintinin geçici olmasıdır. Bu açıdan bakıldığında başlıca iki tür doku aktarma yöntemi vardır. Birinci türde doku verici bölgeden ve vücutun kan dolaşımından tamamen ayrılır ve alıcı bölgeye yerleştirilir. Bu şekilde aktarılan dokulara 'greft' adı verilir.

Taşınan dokunun içinde başlangıçta kan dolaşımı yoktur ve beslenmesi alıcı bölgedeki yaradan sıranın aracılığıyla olur. Yaklaşık dört gün içinde alıcı ve verici arasında kılcal damar bağlantıları oluşur ve kan dolaşımıyla doğrudan bağlantı sağlanır. Bu şekilde aktarılan dokuların canlılıklarını koruyabilmesi için, taşındıkları alanın kanlanmasının yeterli olması, taşınan dokunun alıcı bölgeye sıkıca temas etmesi ve yaradan sıranın besleyici sıvıların her tarafına ulaşabileceği kadar ince olması gerekir. İkinci türde aktarılan doku bir sap aracılığıyla vücuda bağlı kalır ve kan dolaşımıyla bağlantısı kesilmez. Bu şekilde aktarılan dokulara 'flep' adı verilir. Flepler, kendi kan akımları olduğu için alıcı bölgedeki kanlanmanın az oluşundan olumsuz etkilenmez ve saplarından gelen kanın yeterli olması koşuluyla çok miktarda doku taşıyabilirler. Greft ve flepler rekonstrüktif ameliyatların yapılmasına olanak veren temel araçlardır.

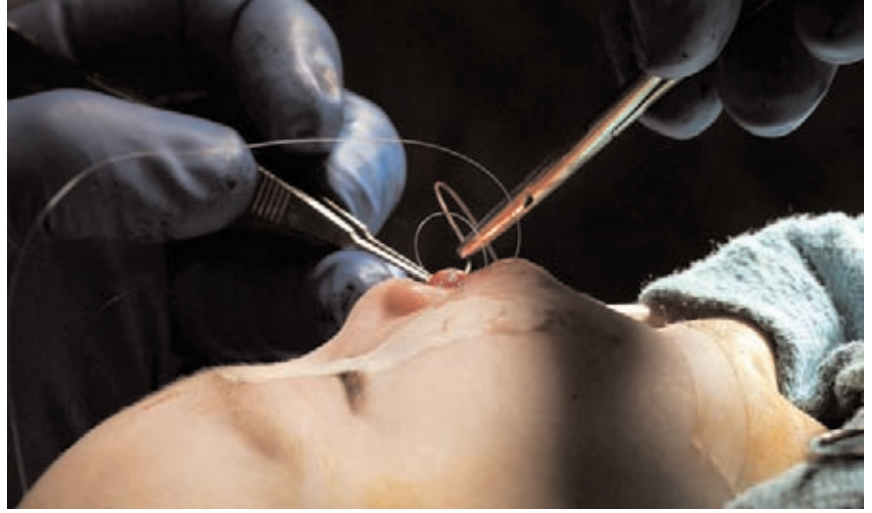Greft olarak en çok yararlanılan doku deridir. Deri greftleri derinin tüm kalınlığını içeren tam kat greft ya da yüzeysel kısmını içeren kısmi kalınlıkta greft olarak kullanılabilir. Kısmi kalınlıktaki deri greftleri "dermatom" adı verilen özel bir bıçak yardımıyla alınır ve derinin



E ÇALIŞMA ALANLARI

amaçlı ameliyatlarda hedef, aslında normal olan bir beden parçasının görünümünü toplumda ya da kişinin zihninde daha güzel olarak algılanan şekle dönüştürmektir. Kişinin bu dönüşüm arzusu, kendisini güzel bulduğu gençlik haline geri dönme isteğinden ya da sahip olduğu görünümünden memnun olmamasından kaynaklanabilir. Yaşlanmayla sarkan göz kapağı derisinin fazlalığının alınması (blefaroplasti) ya da burun güzelleştirilmesi (nazoplasti) gibi ameliyatlarda bu gibi nedenlerle yapılır. Ana hedef güzelleşmek olsa da, bazen işlevsel kazanımlar da estetik ameliyatlara eşlik edebilir. Üst göz kapağının gözün önüne doğru sarkan fazla derisinin alınması kişinin görme alanını genişletir ya da ileri ölçüde aşağı dönük burun ucunun kaldırılması burun deliklerinden hava akışını kolaylaştırabilir.

Birçok durumda plastik cerrahi uzmanları kendilerini aynı anda yaraları



onarmak, organ ve dokuların şeklini değiştirmek, vücudun çeşitli yerlerinden alınan parçaları kullanarak yeniden inşa etmek, ve inşa ettikleri şeye güzel ya da normal bir görünüm vermek gibi çözümlü zor sorunlarla karşı karşıya bulurlar. Bundan sonraki bölümlerde insan vücu-

dunda mimari, inşaat mühendisliği, ve heykeltıraşlık gibi mesleklere soyunan hekimlerin kullandığı temel yöntemleri ve halen uygulanmakta olan ameliyat tekniklerini inceleyecek, ve plastik cerrahinin geleceğine ilişkin beklentilere değineceğiz.

yalnızca ince bir tabakası alınmış olduğu için verici bölgede oluşan yara kendiliğinden iyileşir. Verici bölge kalın derili bir bölgeyse iyileştikten sonra aynı yerden tekrar deri grefti alınabilir. Bu özellikler nedeniyle ince deri greftleri geniş deri kayıplarının, özellikle de derin yanık yaralarının onarılmasında yaşamsal öneme sahiptir. Tam kalınlıkta deri grefti alınan bölgelerde oluşan yaralarsa kendiliğinden iyileşemediklerinden çevre dokuların yanyana getirilip dikilmesiyle kapatılır. Tam kalınlıkta deri greftleri daha kaliteli deri taşımalarına karşın bu nedenle ancak küçük yaraların onarımında tercih edilirler. Kıkırdaksa kan damarları içermediği ve doku arasına sızan sıvıyla beslenebildiği için, greft olarak kullanılmaya çok uygun bir dokudur. Kıkırdak greftlerinden özellikle burun ve kulak iskeletlerinin rekonstrüksiyonunda yararlanır. Yağ dokusu da greft olarak kullanılabilir. vücutta depolanan yağ serbest halde değildir ve yağ hücrelerinin içinde saklanır. Yağın bir bölgeden başka bir yere kalıcı olarak aktarılması ancak yağ hücrelerinin canlı taşınması ve taşındıkları yerde tutunarak sağ kalabilmeleri durumunda sağlanabilir. Yağ hücrelerinin yeni yerlerinde yaşaması için kan dolaşımına yakın olmaları, dolayısıyla ince tabakalar halinde yerleştirilmeleri gereklidir. Bu nedenle kalın yağ dokusu içeren meme gibi organların büyütülmesinde ya da rekonstrüksiyonunda yağ greftleri yetersiz kalmaktadır.

Kanlanması yeterli olmayan, kalın bir dokuya örtülmesi gereken ya da deriyle birlikte yağ, kas, kemik, kıkırdak gibi dokuların eksikliğinin de onarılmasını gerektiren yaraların kapatılma-

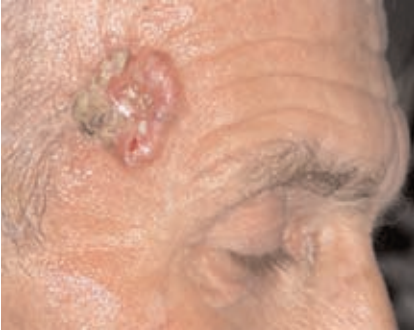sında flepler kullanılır. En basit ve en çok kullanılan flepler deri ve deri altı yağ dokusunu taşıyan, aynı dokulardan oluşan sap aracılığıyla vücuda bağlı kalan, derinin içinde ve altındaki yağ dokusunda bulunan ince damar ağı sayesinde beslenmesini sürdüren deri flepleridir. Bu flepler genellikle onarılacak bölgenin çevresine bitişik, daha gevşek bir deri bölgesinden hazırlanır ve yaranın içine doğru döndürülür. Flebin terkettiği bölgede oluşan yaraysa derinin gevşekliğinden yararlanarak dikişle kapatılır ya da deri greftiyle onarılır. Görece küçük yaraların kapatılmasında çok yararlı olan bu flepler yara ve flep boyutları büyüdükçe içerdikleri kan akımının yalnızca ince bir damar ağından gelmesi nedeniyle güvenilirliklerini yitirirler. Flebin kan akımının yeterli olmadığı uç bölümlerindeki doku yaşamaz. Daha uzun ve daha büyük bir flebin yaşaması için flep boyunca ilerleyen daha geniş damarlara gereksinim duyulur. Bu tür damar sistemleri en az bir atardamar ve bir ya da daha fazla toplardamardan oluşur ve damar çapları 1 ila 3 mm civarındadır. Flep, bu damarlar boyunca uzanacak ve onları içerecek şekilde kaldırılır. Flebin taşınacağı yara yakındaysa flep doğrudan yaranın kapatılmasında kullanılır. Eğer yara uzak bir yerdeseyse uygulanabilecek iki yöntem vardır. Birinci yöntemde, mümkünse yara ve flep birbirine yaklaştırılır ve flep sapı kesilmeksizin yara kenarlarına dikilir. Örneğin kasık bölgesinde hazırlanan bir flep, eldeki bir yarayı kapatmakta kullanılacaksa el kasiğe yaklaştırılır ve flep yara ya dikilir. Bu aşamada flep hem ele hem de kasiğe bağlıdır ve flebin beslenmesi tamamen ka-

sıktan çıkan damarlar aracılığıyla. Zamanla eldeki yarayla flep arasında yeni kan damarları oluşmaya başlar ve öyle bir an gelir ki flep hem kasıktan hem de elden yeterli ölçüde beslenmeye başlar. Bu süre genellikle 2 ila 3 haftadır. Sürenin sonunda flebin kasıktaki sapı kesilir ve yaralar tamamen kapatılır. İkinci yöntemdeyse flep kaldırıldıktan sonra flebin sapı ve besleyen damarları hemen kesilir ve flebin damarları koldaki damarlara dikilir. Flebin kan dolaşımı sağlanmış olduğundan hastanın eli serbest kalabilir. Bu şekilde aktarılan fleplere serbest flep adı verilir. Damarların birbirine dikilmesi sırasında ameliyat mikroskopu kullanılarak cerrahin görme yeteneği artırılır, çok ince dikişler (saç telinden daha ince) ve hassas cerrahi aletlerden yararlanır. Bu yönetime mikrocerrahi adı verilir ve mikrocerrahi yapan hekimler, mikroskop yardımıyla ameliyat yapmaya alışabilmek için özel bir eğitim alırlar. Günümüzde birden fazla doku türünün yerine konulması gerektiği rekonstrüksiyonlarda, genellikle tek bir atardamar ve toplardamarın beslediği karmaşık serbest flepler, başarıyla kullanılmaktadır. Bu tür yaralar, çoğu kez yaygın kanser vakalarının tedavisinde tümörün yayıldığı bölgelerin tümüyle çıkarıldıktan sonra, kalça bölgesinden alınan flepte bulunan deriyle deri kaybı, kemikle çene kemiği kaybı, ve kasla da dildeki kayıp onarılabilir. Bu karmaşık onarımlar hastaların yaşam süresini ve kalitesini önemli ölçüde artırır.

REKONSTRÜKSİYON AMELİYATI

Yüzeyel Yaraların Onarımı

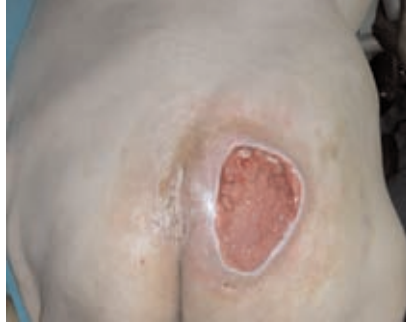Derin dokuların etkilenmediği ve yalnızca deri kaybının söz konusu olduğu yüzeyel yaraların onarımında, deri grefti kullanımı sıklıkla başvuru olan bir yöntemdir. Kullanılan deri, onarılması istenen bölgenin özelliklerine daha uygun olabilmesi amacıyla yakın bir yerden ve yara izini gizlemenin görece kolay olduğu bir alandan elde edilir. Yüz için kullanılan greftler genellikle kulak arkası ya da boyun alt bölgesi derisinden tam tabaka olarak alınır. İyileşme tamamlandıktan sonra deri grefti ile çevresi arasında hafif bir renk farkı kalabilir (Resim 1).



Resim 1. Alında deri tümörü (üstte); tümör çıkarıldıktan ve deri grefti ile onarıldıktan sonrası (altta).

Derin Yaraların Onarımı

Deri altındaki kas ve kemik gibi derin dokuların da etkilendiği yaralarda genellikle fleple onarım gerekli olur. Deri flepleri ya da kas-deri flepleri bu durumlarda sıklıkla tercih edilirler. Uzun süre aynı pozisyonda yatmaya bağlı olarak özellikle felçli hastaların kuyruk sokumu bölgesinde oluşan ba-



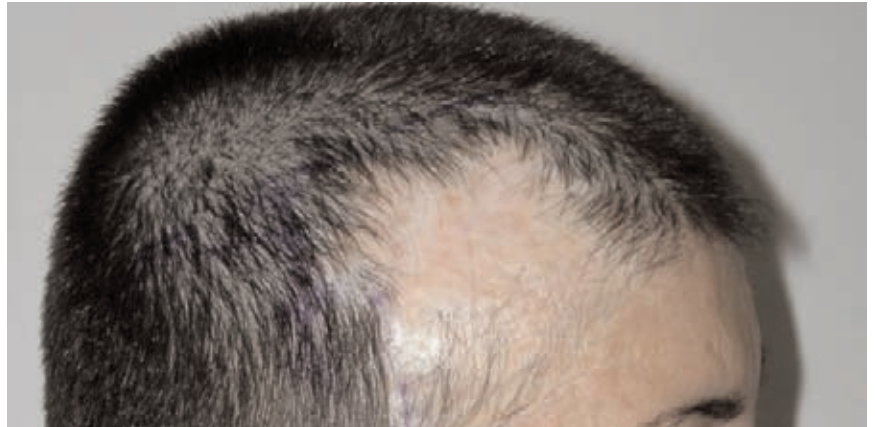Resim 2. Kalçada açık yara (solda); V-Y ilerletme flebi ile onarım sonrası (sağda).

zı yaraların onarımında kullanılan fleplerden birisi V-Y ilerletme flebidir. Bu tür yaraları, iki kenarını doğrudan birbirine dikerek kapatmak, deride oluşan aşırı gerilim nedeniyle mümkün değildir. V-Y flebinde onarılacak yaranın bir ya da iki tarafındaki deri, V harfi şeklinde kesilir. İki kenarını deride yapılan kesi, tabanımsa yara kenarının oluşturduğu, zemininde de yağ dokusuyla vücuda bağlılığı süren üçgen şeklindeki deri parçası, altlarındaki yağ dokusunun harekete izin veren gevşekliğinden yararlanarak, yaranın içine itilir ve yara gerilimsiz olarak kapatılır. Yaraya doğru kaydırılan

flep derisinin boşalttığı alan da kapatılınca dikiş hattı Y harfi şeklinde görüldüğü için, bu yöntem V-Y ilerletme flebi adı verilmiştir (Resim 2).

Saçlı Derinin Rekonstrüksiyonu

Derin yanıklar iyileştikçe ortaya çıkan ince, dayanıksız ve saçsız yanık izleri saçlı derinin en sık karşılaşılan sorunlarından. Bu tür sağlıksız iyileşmiş yanık alanlarının, uzun vadede deri kanseri gelişimi riski taşıdığından ameliyatla çıkarılmaları ve sağlam de-



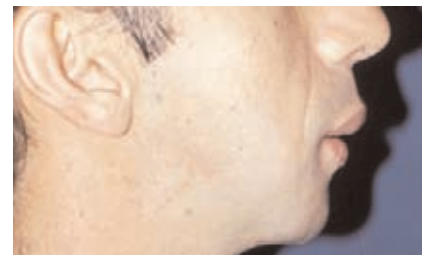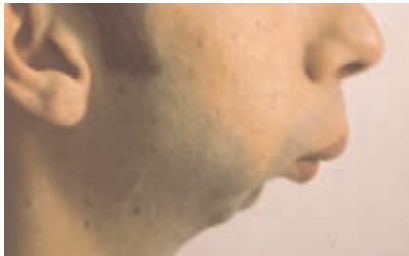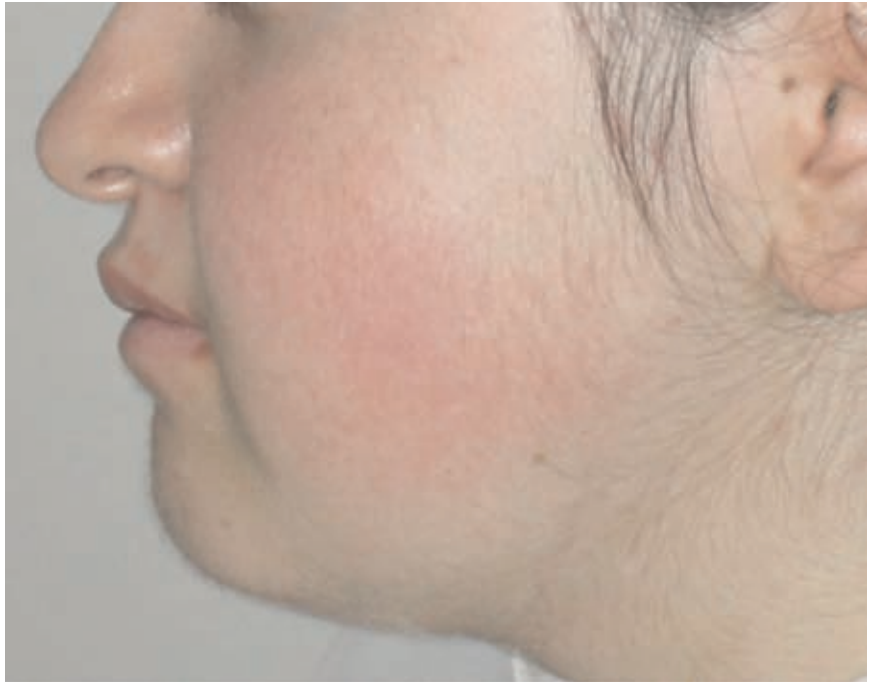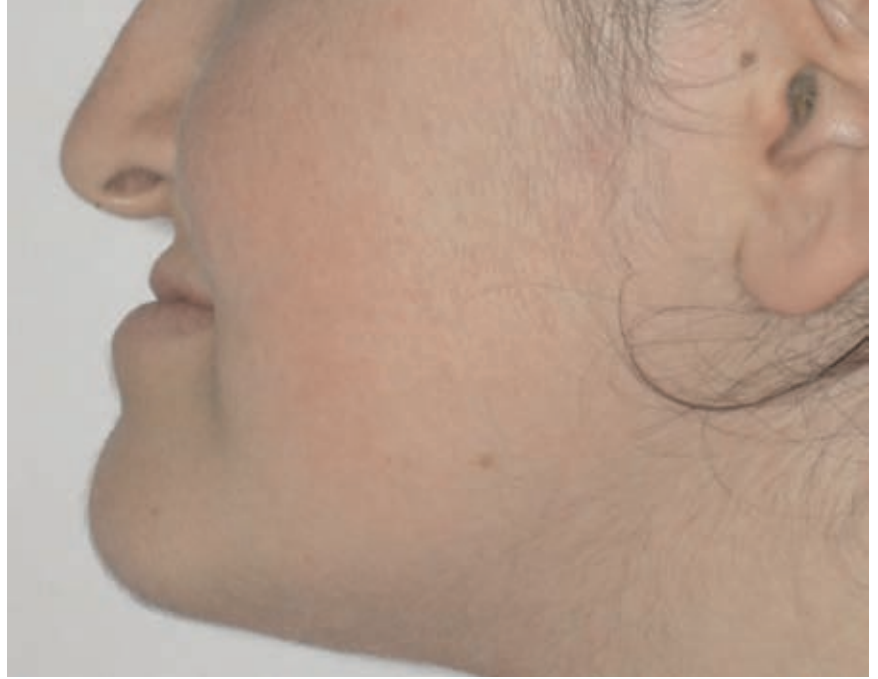Resim 3. Saçlı deride yanık izi (üstte); doku genişletici balonların şişirilmesi sonrası (altta, solda); balonlar ve iz çıkarılıp saçlı deriyle onarım yapıldıktan sonra (altta, sağda).

İYATLARINDAN ÖRNEKLER

riyle kapatılmaları gereklidir. Saçlı derinin vücutta benzerinin bulunmaması ve esnekliğinin oldukça az olması, onarımında zorluk oluşturur. Geniş yaraların onarımı başka vücut bölgelerinden aktarılan flep ya da greftlerle yapılabilir; ancak bunların saçsız olmaları, ideal çözüm olmalarını engeller. Eğer hastanın başının geri kalan kısmında genişçe bir sağlam saçlı deri alanı varsa bu sorunun çözümü, “Doku genişletme” yöntemiyle mümkündür. Doku genişletme işleminde çıkarılması planlanan sağlıklı bölgeye komşu normal derinin altına, özel bir balon, içi boş olarak ameliyatla yerleştirilir. Daha sonra bu balon içine 5-7 gün aralarla serum verilerek yavaş yavaş şişirilir; balon genişledikçe üzerindeki deri de genişler. Yeterli genişlikte sağlam deri elde edilince balon ve yara izi çıkarılır, oluşan yara genişletilmiş deriyle kolayca kapatılır (Resim 3). Bu yöntem kellik tedavisinde ve saçlı deri dışındaki bölgelerde de kullanılabilir.

Çene Rekonstrüksiyonu

Çocukluk çağında olan çene kırıkları ya da iyi tedavi edilmemiş orta kulak iltihabı gibi sorunlar alt çenenin büyüme merkezini tahrip ederse ileri derecede çene küçüklüğü ve çene ekleminin hareketlerinin kısıtlanması bulguları ortaya çıkabilir. Bu durumda çene eklemindeki hareket kısıtlılığını ameliyatla açmak ve çene kemiğini büyütme gerekir. Alt ya da üst çenedeki hafif dercedeki büyüme eksiklikleri, aşırı büyümeler (Resim 4a,b) ya da eğrilikler çene kemiği boyunca kesilip kemik parçaları birbiri üzerinden kaydırılarak giderilebilir de, ileri derecedeki eksiklikler uzun yıllar vücudun başka bir yerinden kemik alınmasını ve çeneye eklenmesini gerektirmiştir. Günümüzde bu sorun ‘Kemik Uzatma’ yöntemiyle başka bir yerden kemik alınmasına gerek kalmaksızın tedavi edilebilmektedir. Kemik uzatma yönteminde alt çene kemiği dişlerin arkasında kalan yerden tek ya da

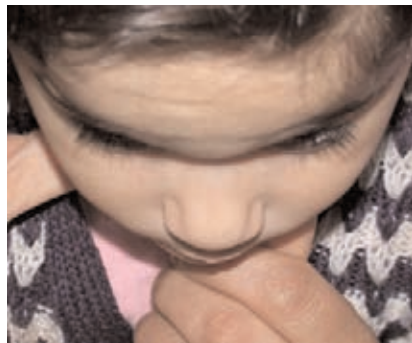

Resim 4. Üst çenesi az, alt çenesi fazla büyümüş bir olgu (üstte); üst çenenin ileri, alt çenenin geri alınması ameliyatından sonra (ortada); alt çenesinde ileri derecede eksikliği olan bir olgu (altta, solda); alt çene kemiği uzatılması ameliyatı sonrası (altta sağda)

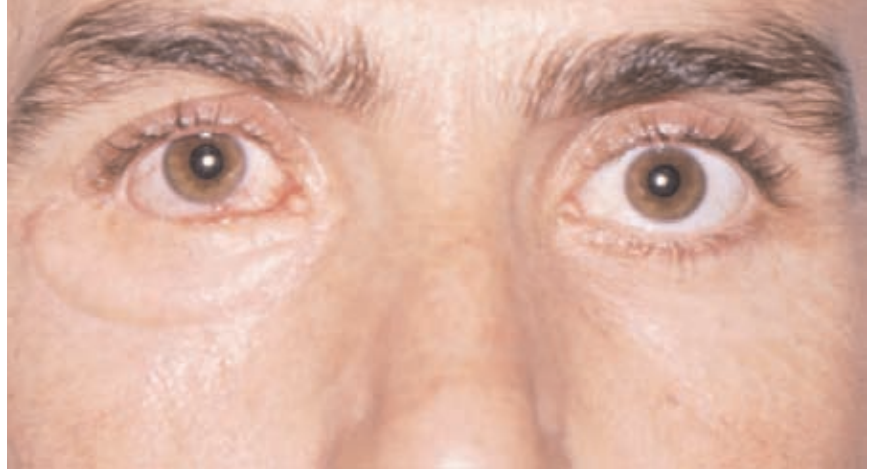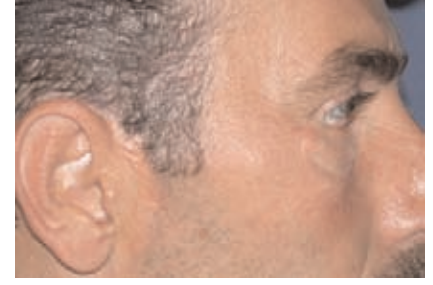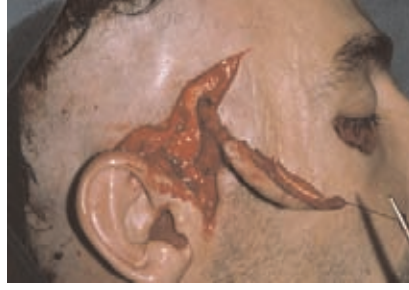gerekirse iki tarafta kesilir. Kesi sonucu oluşan ön ve arkadaki kemik bölümlerine vidalar takılıp bu vidalar özel bir tespit aletine bağlanır. Ameliyatın sonunda birbirine bitişik olarak tespit edilmiş halde bulunan kemik uçları daha sonra tespit aletinin üzerindeki vidalar çevrilerek günde 1 mm hızında birbirinden uzaklaştırılır. Kemik uçları arasındaki mesafe hergün biraz daha açılırken oluşan boşluğa yumuşak kıvamda kemik maddesi dolmakta, bu sırada kemiğin toplam boyu uzamaktadır. İstenilen kemik boyuna ulaşıldığında uzatma işlemi durdurulur, yeni oluşan kemiğin sertleşmesi ve sağlamlaşması için bir süre daha beklendikten sonra tespit aleti tamamen çıkartılır (Resim 4c,d). Kemik uzatma yöntemi başka kemikler için de kullanılmaktadır.

Alın Şekillendirme ve İlerletme

Kafa kemiklerinin doğuştan ya da sonradan oluşan şekil bozukluklarının tedavisi de plastik cerrahinin bir dalı olan kraniyofasiyel cerrahinin uzmanlık alanına girmektedir. Kafatasındaki şekil bozuklukları genellikle be-



Resim 5. Alnın üçgen şeklinde ve dar olduğu doğuştan anomali (üstte); alın şekillendirme ve genişletme ameliyatı sonrası (altta).



Resim 6. İlerlemiş deri tümörü nedeniyle tamamen çıkartılan alt göz kapağının onarımı için kulak arkasından hazırlanan deri ve kıkırdak içeren flep (üstte, solda); onarım sonrası yandan görünüm (üstte, sağda); onarım sonrası önden görünüm (altta).

beklik çağında fark edilirler ve başlıca iki nedene bağlı olarak ortaya çıkarlar. Bebeğin anne karnındaki uygun pozisyonuna bağlı olanlar genellikle ameliyat gerektirmeyen bir tedaviyle ya da kendiliğinden düzelirler. Kafa kemikleri arasındaki büyüme hatlarının erken kapanmasına bağlı olanlarsa şekil bozukluğunun yanı sıra beyin gelişmesi ve görme sinirini olumsuz etkileyebildiklerinden ve kendiliklerinden düzemediklerinden ameliyatla tedavi gerektirirler. Kraniyofasiyel cerrahi uzmanlarının beyin cerrahlarıyla ortaklaşa yaptıkları operasyonda kafa kemikleri kafatasının hacmini genişletecek ve normal bir görünüm kazandıracak biçimde şekillendirilirler. Bu tür şekil bozukluklarından birisi 'Üçgen Kafa' adı verilen durumdur (Resim 5).

Alt Göz Kapağı Rekonstrüksiyonu

Alt göz kapağındaki onarılması en zor kayıplar, genellikle deri kanserlerinin tedavisi için yapılan ameliyatlarda tümörle beraber kapağın tamamı alındığında oluşur. Bu durumda çoğu

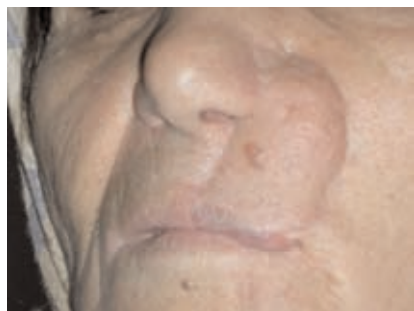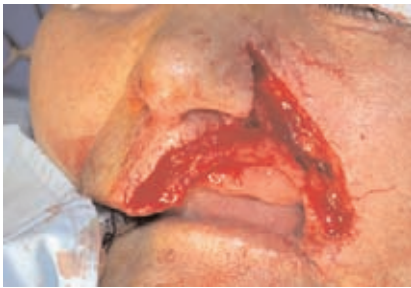kez yanak ve şakak bölgesi derisi öne doğru ilerletilerek deri eksikliği giderilmeye çalışılır. Daha karmaşık, ancak oldukça etkin bir yöntemdeyse kulak arkasındaki deri ve kulak kıkırdakları kullanılır. Bu teknikte kulak arkasındaki kıvrımda kulak boyunca uzanan damarla şakak bölgesine giden damar arasındaki bağlantıdan yararlanır. Kulak arkasındaki deri ve kıkırdak, kulak arkasındaki damarı içerecek şekilde birlikte kaldırılır ve bu damarın normalde kan akımının geldiği alt ucu kesilerek bağlanır. Daha sonra damar yukarı ve öne doğru izlenerek şakak damarıyla bağlantı parçası ve şakak damarının bir kısmı vücuttan serbest hale getirilir. Bu durumda kulak arkasından kaldırılan dokuların yaşaması için gerekli kan akımı, normal fizyolojiye ters biçimde şakak damarının üst ucundan sağlanır. Kulak arkasının görece ince olan derisi göz kapağı derisine dikilir; beraberindeki kapağın eğimine uygun kıkırdaksa yeni kapağın aşağı sarkmaması için destek görevi taşır (Resim 6). Bu tür fleplere "ters akımlı flepler" adı verilir ve flebin yeterli harekete izin vermeyen damar sapının boyunu uzatmak amacıyla kullanılırlar.

Üst Dudak Rekonstrüksiyonu

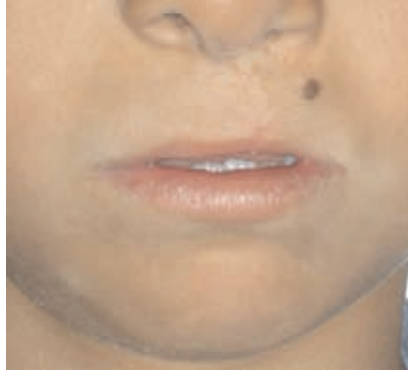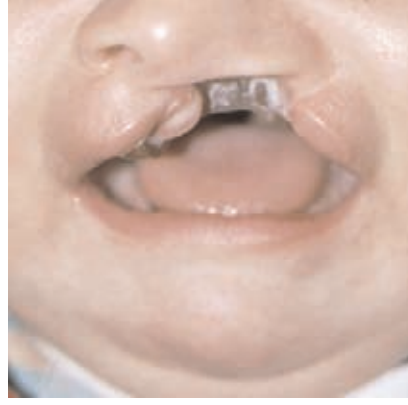Dudaklar da göz kapakları gibi benzeri olmayan işlevsel yapılardır, ancak daha gevşek olmaları nedeniyle dudakların üçte birine varan büyüklükte kayıplar dikişle bitleştirilerek kapatılabilir. Dudakların biraz daha büyük kayıplarında ise diğer dudak (alt ya da üst) onarım için kullanılır. Örneğin, üst dudaktan tümör çıkarılması sonucu oluşan dudak yarısına yakın kayıplar alt dudak dörtte birini içeren kısmıyla onarılabilir. Bunun için alt dudaktan kaldırılan üçgen dudak flebi, sapı çevresinde 180 derece yukarı döndürülerek üst dudak dikilir. Flebin kan akımı başlangıçta alt dudaktan gelir. Genellikle 2 hafta içinde üst dudakla arasında yeterli kılcal damar bağlantısı oluşunca flebin sapı kesilerek tamamen üst dudakın parçası haline getirilir (Resim 7).

Dudak ve Damak Yarığı Onarımı

Dudak ve damak yarıklarının ve onlara eşlik eden estetik ve işlevsel sorunların tedavisi plastik cerrahinin ana çalışma alanlarından biridir. Genetik yatkınlık ve akraba evliliklerinin görülme sıklığını artıran dudak yarıklarına genellikle damak yarığı da eşlik eder.



Resim 7. Üst dudak tümörünün çıkartılması sonrası dudakta oluşan eksiklik (üstte); üst dudaktaki eksiklik alt dudaktan alınan dokuyla onarıldıktan sonra (altta).



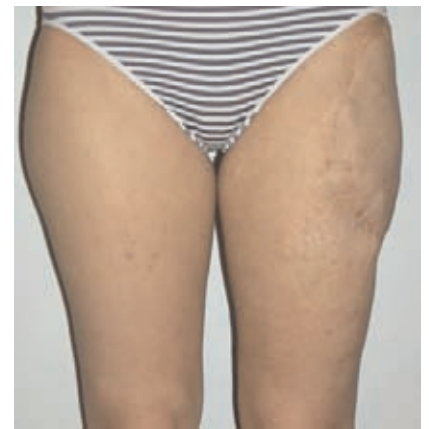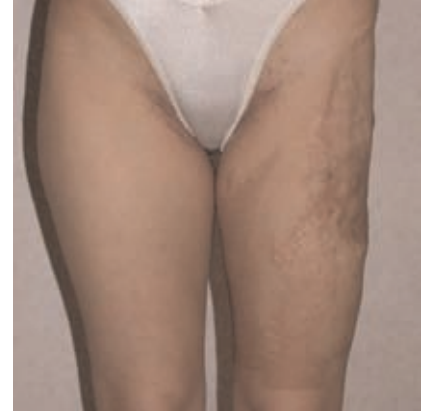Resim 8. Doğuştan dudak ve damak yarığı olgusu (üstte); dudak ve damak onarımından 8 yıl sonrası (altta).

Dudak yarığı olgularında yalnızca basit bir yarık değil, dudak, burun ve diş yapılarında eksiklik ve eğrilik de olduğundan, genellikle 3 aylık bebeklerde yapılan dudak onarımından (Resim 8) sonra burun, çene ve dişler için ek işlemler ve ameliyatlara ihtiyaç vardır. Çoğu zaman bir yaşında yapılan damak onarımının en önemli amacıysa damaktaki yarığın konuşma yeteneği üzerindeki son derece olumsuz etkilerini ortadan kaldırabilmektir.

Yumuşak Dokuların Rekonstrüksiyonu

Genel ilke olarak, bütün onarım işlemlerinde ilk sırada tercih edilen yapı malzemesi, kişinin kendi dokuları olmalıdır. Kendi dokularının yetersiz olması durumundaysa yapay malzemelerin kullanılması gereği ortaya çıkar. Bu amaçla en çok yararlanılan maddelerden biri silikondur. Silikon, moleküler yapısındaki bağların sağlamlığına ya da zayıflığına bağlı olarak lastik sertliğinden sıvı hale kadar değişen çeşitli kıvamalarda olabilir. Meme büyütme ve meme rekonstrüksiyonu ameliyatlarında kullanılan protezler

genellikle jöle kıvamında silikonun, yumuşak lastik kıvamında yine silikondan oluşan bir kılıfın içine doldurulmasıyla hazırlanırlar. Fabrikada çeşitli boy ve şekillerde üretilip steril halde alınabilen bu tür standart protezler dışında ısmarlama protezler de yapılabilir. Bir taraf kalçasındaki deri ve yağ dokusunun büyük bölümünü trafik kazasında kaybetmiş olan örnek olguda (Resim 9) derideki eksikliği onarmak için, öncelikle sırt bölgesinden serbest flep olarak aktarılan kas dokusu ve deri greftleri kullanıldı. Daha sonra yağ dokusundaki eksikliğin hastanın kendi vücudundan elde edilemeyecek kadar ileri boyutta olması nedeniyle kas flebi altına özel olarak hazırlanmış bir silikon protez yerleştirilmesi kararlaştırıldı. Bunun için öncelikle hastanın kalçasındaki doku kaybını, normal tarafla simetrik bir görünüm oluşturacak şekilde doldurabilecek bir kalıp hazırlanarak fabrikaya gönderildi. Bu kalıba tamamen uygun ölçülerde üretilen ve sterilize edilen yumuşak lastik kıvamındaki silikon protez, ameliyatla hastanın kalçasına yerleştirildi.

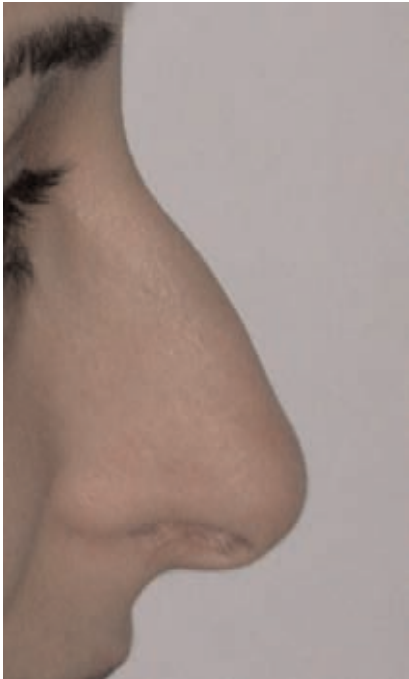

Resim 9. Sol kalça bölgesinde yumuşak doku eksikliği (üstte); eksikliğin giderildiği ameliyat sonrası (altta).

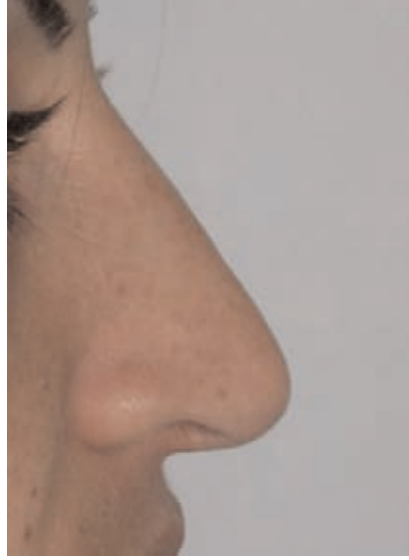ESTETİK

Burun

Ülkemizde estetik amaçlı olarak en sık yapılan ameliyatlardan biri burun ameliyatlarıdır. Ameliyatta yapılan işlemler kişinin burun ve yüz yapısına göre farklılıklar gösterir. Burun üzerindeki çıkıntıyı oluşturan kemik ve kıkırdakların fazla kısmının alınması, genellikle şikayet nedeni olan büyük ve kemerli burunların yandan görünümünü düzeltir. Bu işlem yapıldıktan sonra önden bakıldığında burun kemiklerinin arasının açık ve tabanının geniş kalması nedeniyle, burun kemiklerinin her iki yanında yanak kemikleriyle birleştiği hat boyunca kesilerek ortaya yaklaştırılması gerekmektedir. Burun ameliyatı olmak isteyen çoğu kişide burun ucunun aşağıya dönük ve geniş olması söz konusu olduğundan, burun ucunu oluşturan kıkırdaklar da küçültülür ve şekillendirilir. Uzun burunlarda ayrıca her iki burun boşluğunu birbirinden ayıran ve "septum" ismi verilen duvarın alt ucundan da bir miktar kıkırdak çıkarılarak burun kısaltılır. Burun ameli-

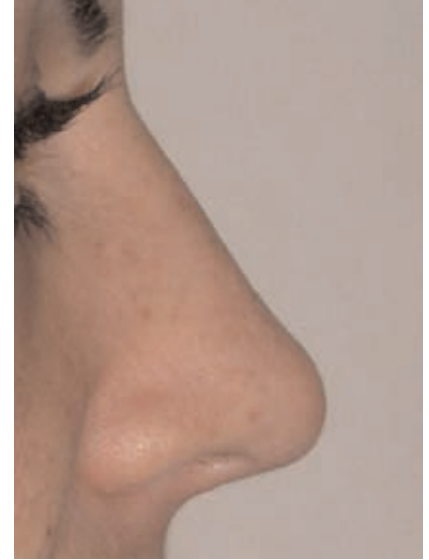


Resim 10. Burun ameliyatı öncesi (solda); burun kemerinin alındığı, burun boyunun kısaltıldığı, ve burun ucunun şekillendirildiği ameliyat sonrasında aynı burnun görünümü (sağda).



Resim 11. Burun ameliyatı öncesi (solda); burun boyunun kısaltılıp, burun ucunun şekillendirildiği, ancak burun kemiği ve kemiklerinin olduğu gibi bırakıldığı ameliyat sonrası görünüm (sağda).

yatı sırasında eğer varsa burun tıkanıklığına neden olan septum eğrilikleri de düzeltilmelidir. Buraya kadar anlatılanlar genellikle tamamen burun deliklerinin içinden yapılan kesilerle gerçekleştirilen ve bütün kısımların küçültülerek şekillendirildiği tipik bir

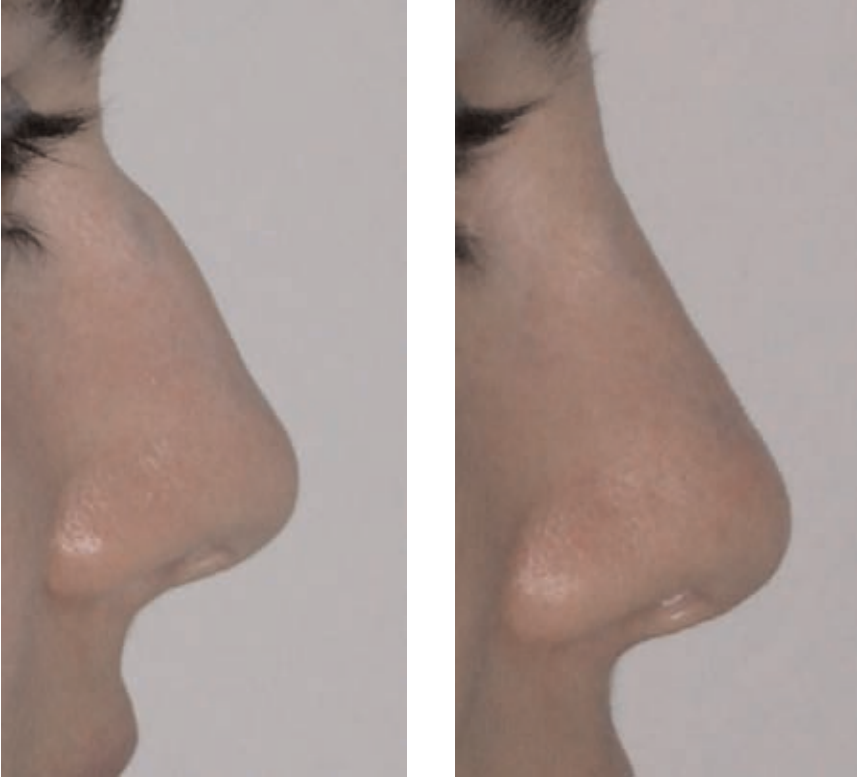


burun ameliyatında (Resim 10) yapılan işlemlerdir. Burnun güzel olan bölümlerinin oldukları gibi korunması, ameliyat sürecini kolaylaştırdığı ve sonucun doğal görünmesine katkıda bulunduğu için gereksiz işlemlerden kaçınılması önemlidir. Bazı kişilerde yalnızca burun ucuna ya da yalnızca burun kemerine yönelik işlemler yeterli olabilir (Resim 11, 12). Birçok kişideyse iyi bir görünüm ve solunum işlevi kazandırabilmek için burnun bazı kısımlarını desteklemek, hatta büyütmek gerekir. Bu tür ameliyatlarda cerrahın daha fazla görüş alanına gereksinimi olduğundan, çoğu kez burun delikleri arasındaki deriye de kesi yapılarak "açık teknik" adı verilen yaklaşım tercih edilir. Burun yapılarını desteklemek için burun septumu, kulak ya da fazlaca destek gerektiğinde kaburga kıkırdaklarından yararlanılarak burun çatısı desteklenir, genişletilir, büyütülür ya da yeniden oluşturulabilir (Resim 13).

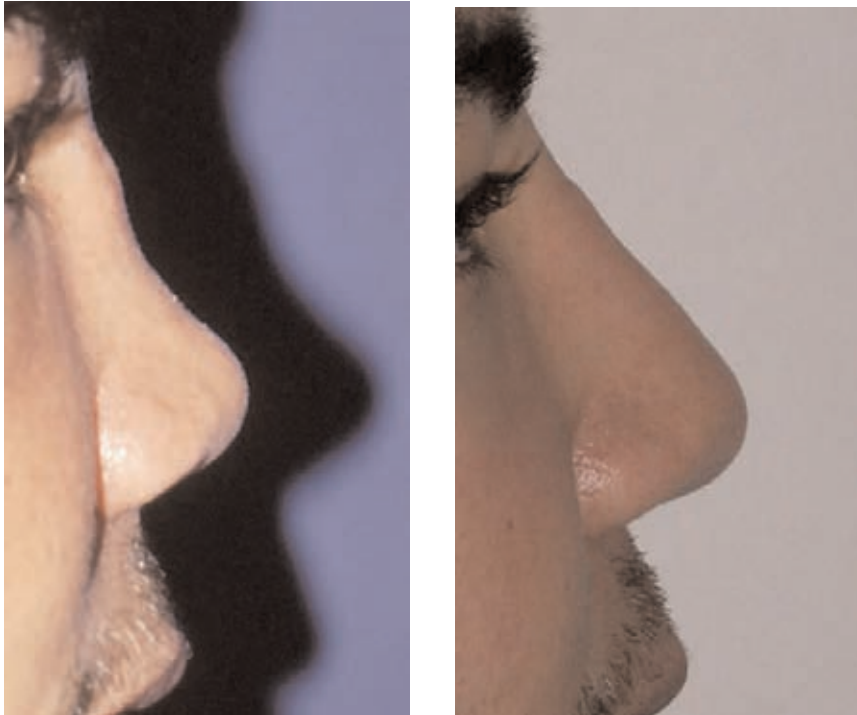Meme

Memeler süt verme işlevleri yanında bayanların dişilik kimliği ve bedensel algıları üzerinde önemli etkisi olan organlardır. Estetik ameliyatların büyük bir kısmını oluşturan meme ameliyatları

CERRAHI



Resim 12. Burun ameliyatı öncesi (solda); burun kemerinin alındığı ameliyat sonrası görünüm (sağda).

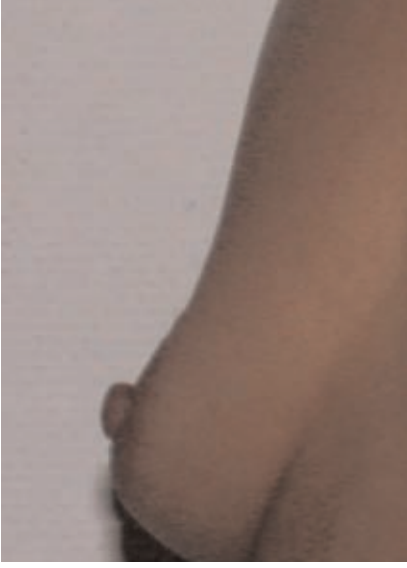

Resim 13. Kaza sonucu burun iskeleti çökmüş olan bir olgu (solda); kaburgadan alınan kırıkardakla burun iskeletinin yeniden oluşturulması sonrası (sağda).

rı memelerin büyütülmesi, küçültülmesi, iki meme arasındaki şekil ve büyüklük farklarının giderilmesi, dikleştirilmesi ve doğuştan anomalilerinin düzeltilmesini içerir.

Meme Büyütme

Memelerinin büyütülmesi isteğiyle plastik cerrahi uzmanlarına başvuranların çoğunu genellikle sanıldığı gibi zaten normal ölçülerde olan memelerini daha büyük ve dikkat çekici hale getirebilmek arzusunda olanlar değil, memelerinin çok küçük oluşundan dolayı hissettikleri eksiklik duygusunu normal bir organa sahip olarak gidermek isteyen bayanlar oluşturuyor. Meme büyütme ameliyatları, silikon meme protezlerinin meme altına yerleştirilmesiyle gerçekleştirilir. Protezin silikon elastomerinden oluşan esnek bir kılıfı vardır. Bu kılıfın yüzeyi pütürlü, düz, ya da poliüretanla kaplanmış olabilir. Kılıfın içindeki dolgu maddesi genellikle jöle kıvamında silikon jel ya da tuzlu sudan oluşur. Protezler çeşitli boylarda ve şekillerde üretilir, yarım küre biçiminde ya da memeye benzer anatomik yapıda olabilirler. Yerleştirilmeleri için meme ucunun etrafındaki kahverengi derinin kenarında, meme altındaki doğal kıvrımda, ya da koltukaltında kesi yapılır. Buradan ilerlenerek meme dokusunun hemen altında ya da daha derindeki göğüs kası altında dokular aralanarak protezin yerleştirileceği bir boşluk açılır. Zayıf ve deri altı yağ dokusu çok ince olan kişilerde, içi tuzlu suyla doldurulan daha sert kıvamlı ya da yuvarlak şekilli protezlerde, protezin kenarları dışarıdan belli olabileceği için protezi daha derine yerleştirmek ve üzerini daha fazla dokuyla örtmek amacıyla, kas altına yerleştirme tercih edilir. Buna karşın göğüs kasının etkinliği sırasında altındaki protezi sıkıştırarak şeklinin bozulmasına, yukarıya ve yana kaymasına neden olması, buna önlem olarak kasın normal yapılaşma yerlerinin bir bölümünün kesilmesini gerektirmesi, kas altı yerleştirme tekniğinin kullanımını

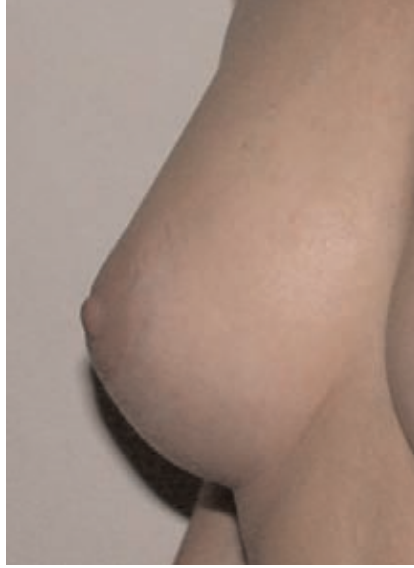

Resim 14. Meme büyüme ameliyatı öncesi (solda); meme büyüme ameliyatı sonrası aynı memenin görünümü (sağda).

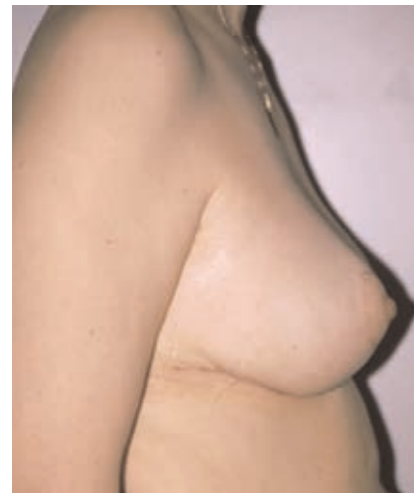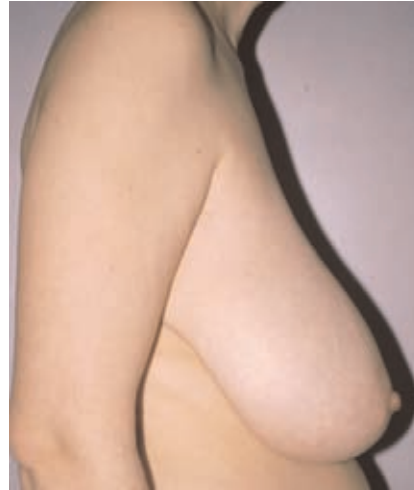sınırlar. Derialtı dokusu normal kalınlıkta olan kişilerde, silikon jel içeren yumuşak ve anatomik şekilli protezlerin kas altına değil, daha doğal bir yerleşim yeri olan meme altına yerleştirilmesi belirtilen sorunları çözer (Resim 14). Bilimsel çalışmalar meme büyüme ameliyatlarında kullanılan silikon protezlerin kişinin genel sağlığına olumsuz bir etkisi olmadığını ve meme kanseri oluşma riskini artırmadığını ortaya koymakta. Günümüz teknolojiyle üretilen meme protezleri oldukça dayanıklı olduklarından, genellikle değiştirilme ya da çıkarılma gereksinimi göstermezler. Bu gereksinim nadiren protezin hasara uğraması ya da protez çevresinde sertleşme ve koltukaltı lenf düğümlerinde büyümeye neden olabilen silikona karşı aşırı duyarlık durumlarında ortaya çıkabilir.

Meme Küçültme

Meme küçültme ameliyatları dış görünümün düzeltilmesi yanında, çoğu kez, oldukça büyük olabilen memelerin ağırlığını taşımaktan kaynaklanan sırt ve boyun ağrıları, iskelet sisteminde eğrilikler gibi sağlık sorunlarının tedavisi amacıyla yapılır. Meme küçültme ameliyatları meme gelişimi tamamlandıktan sonra her yaşta yapılabilir. Memelerin büyüklüğüne, kişinin beklentilerine ve cerrahın tercihinine göre farklı ameliyat şekilleri uygulanabilir. Genel olarak memenin fazla olan kısmı çıkarıldıktan sonra sarkık meme ucu meme dokusundan oluşan bir sapla



vücuda bağlı kalarak normal bir yere yükseltilir. Bu durumda çoğu kez emzirme yeteneği ve meme ucunun duyu-

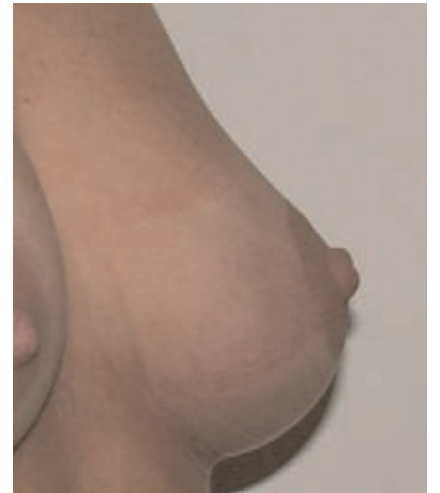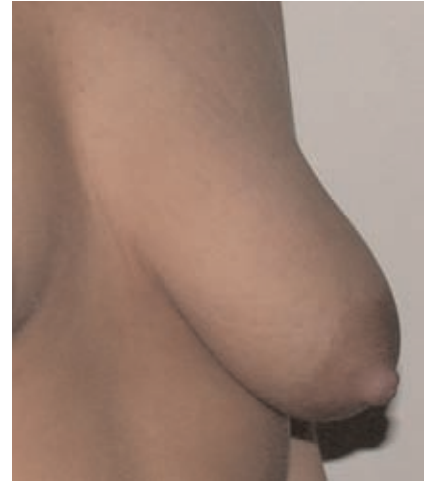


Resim 15. Meme küçültme ameliyatı öncesi (üstte); meme küçültme ameliyatı sonrası aynı memenin görünümü (altta).

su korunmuş olur. Bazı çok büyük memelerdeyse meme ucunu taşıyan kahverengi kısım vücuttan tamamen ayrılmış küçültülen memenin ön yüzeyine deri grefti olarak yapıştırılır. Böyle durumlarda süt verme özelliği yitirilir ve duyu kaybı görülür. Meme küçültme ameliyatlarında yapılan kesiler, kahverengi kısım çevresinde, oradan dikey olarak meme altı kıvrıma inen ve çoğu kez meme altı kıvrım boyunca uzanan izler oluşturur. Buna karşın sonuçları bayanları en çok mutlu eden ameliyatlardan biridir (Resim 15).

Meme Dikleştirme

Memelerin özellikle doğum ve emzirme sonrası, içi boş ve sarkık bir görünüme bürünmesi, bayanları rahatsız eden estetik bir sorun oluşturabiliyor. Meme dokusu az olanlarda hafif derideki sarkmalar meme altına uygun şekilde yerleştirilen bir protezle düzeltililebilir. Diğer durumlarda memedeki

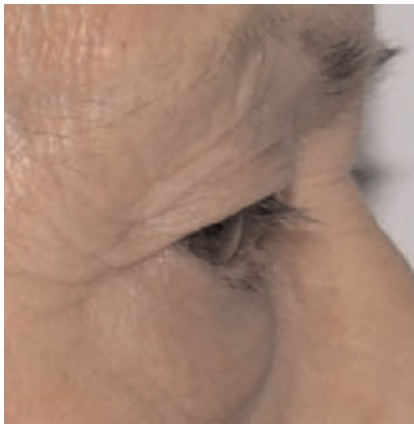


Resim 16. Meme dikleştirme ameliyatı öncesi (üstte); meme dikleştirme ameliyatı sonrası aynı memenin görünümü (altta).

sarkmanın giderilmesi için gevşek derinin çıkarılması ve meme ucunun olmasını gereken yere taşınması, meme küçültme ameliyatına benzer şekilde, ancak meme dokusu korunarak yapılır. Doku miktarı yeterliyse protez kullanılmasına gerek duyulmaz; aksi halde meme protezinden de yararlanılır (Resim 16).

Üst Göz Kapağı, Kaşlar ve Alın Bölgesi

Yaşın ilerlemesiyle birlikte üst göz kapağı derisinin bollaşması ve daha ileri durumlarda iyice sarkarak gözü kısmen kapatması sık rastlanan bir durumdur. Kaşların normalde olması gereken yerden daha aşağı inmeleri de çoğu kez bu soruna eşlik eder. Bu durumdaki kişiler gözlerini açık tutabilmek için genellikle farkında olmadan kaşlarını kaldırır ve alınlarını kırıştırırlar. Sorunun çözümü göz kapaklarındaki sarkmış deri fazlasının alınmasını, kaşların normal pozisyona kaldırılmasını ya da her ikisinin birlikte yapılmasını gerektirir. Üst göz kapaklarından gözün rahatça kapanmasına engel olmayacak genişlikte bir deri parçası çıkarılır; oluşan iz, ince bir çizgi şeklinde olduğu ve büyük ölçüde kapak kıvrımı içinde gizlendiği için fark edilmez (Resim 17). Bu işlemle birlikte kaşlar da kaldırılacaksa kapaktan daha az deri çıkarılır. Kaş kaldırma ve alın germe işlemleri için çeşitli yöntemler tanımlanmış olmakla birlikte, etkili ve kalıcı bir sonuç için alın ve kaş çevresindeki derinin, altındaki kemik yapılarından ayrılıp daha yukarıdaki sağlam yapılara, tercihan kemiklere

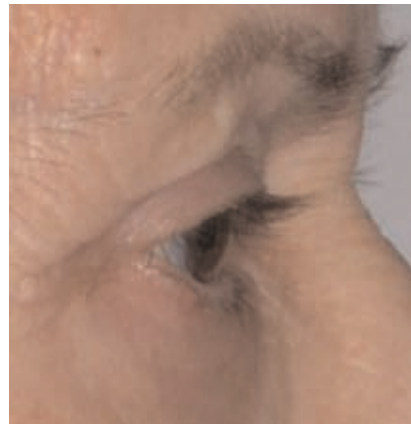

Resim 17. Göz kapaklarının ameliyat öncesi görünümü (solda); üst ve alt kapaktan fazla deri ve yağ dokularının alındığı ameliyat sonrası (sağda).



Resim 18. Kaş kaldırma ameliyatı öncesi (solda); kaş kaldırma ameliyatı sonrası (sağda).

tespit edilmesi gerekir. Dokular serbestleştirilmeden yalnızca dikişlerle 'ameliyatsız' olarak yapılmaya çalışılan asma girişimleri çoğu kez umulan sonuçları vermez. Son yıllarda tercih edilen endoskopik alın germe yönteminde, içine yerleştirildiği boşluğun görüntüsünü büyüterek bir televizyon ekranına aktaran optik bir düzenek içeren, ince çubuk şeklinde, ucunda mercek ve ışık kaynağı bulunan endoskopi aleti ve endoskopi koşullarında çalışmaya uygun cerrahi aletlerden yararlanılır. Saçlı deride yapılan küçük kesilerden yararlanarak alın derisinin kısmen kaldırılmasıyla oluşturulan boşluğa endoskopi aletinin ucu sokulur. Ameliyatın bundan sonra gelen aşamaları, yani kaş çevresi derinin serbestleştirilmesi ve kaşların çatık görünümüne neden olan kasların kesilmesi, büyük bir kesiyeye gerek kalmadan yeterli görüş altında gerçekleştirilebilir. Daha sonra alın derisi yukarı çekilerek kemik yapılara tespit edilir. Kaslara müdahale edilmesi gerekmeyen durumlarda kaş kaldırma işleminin diğer aşamaları endoskopi aleti kullanmadan da yapılabilir (Resim 18). Kaşların aşırı derecede yukarı kaldırılması doğal olmayan bir görünüm ortaya çıkarabileceğinden abartılı işlemlerden kaçınmak gerekir.

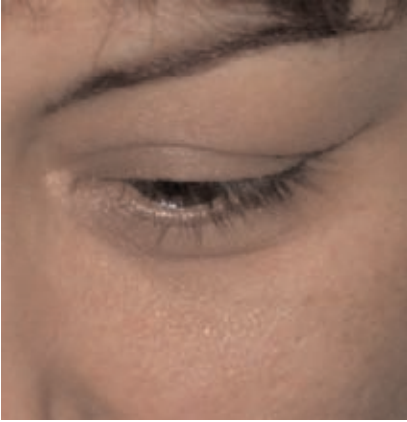
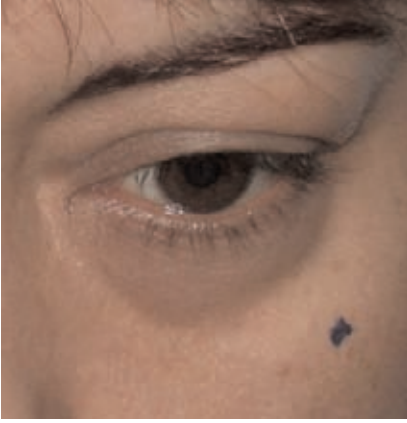
Alt Göz Kapağı ve Yanak

Üst göz kapağı ve kaşlarda olduğu gibi alt göz kapağı ve yanak ön bölgesi de birbiriyle etkileşim içindedir. Göz kapağı torbaları ve bunun hemen altında oluşmaya başlayan oluklar genellikle otuz yaşlarından itibaren ortaya çıkarlar. Daha ileri yaşlarda, bu görünüme kapak derisinde sarkma eklenir. Alt göz kapağını destekleyen dokuların ve kaşların gevşemesinin yağ dokusunun dışarı doğru fitiklaşmasına ve göz kapağındaki torbalara; yanağın aşağı sarkmasının kapak altındaki oluklara neden olduğu düşünülmektedir. Ameliyatta, sorunun derecesine göre değişen yaklaşımlar tercih edilir. Sadece alt göz kapağında torbalanma olanlarda kapak iç tarafından girilerek fitiklaşan yağların çıkarılması; kapak derisi de sarkmış olanlarda kirpiklerin hemen altından yapılan kesiyeye yağ dokusu ve deri fazlasının alınması sıklıkla kullanılan yöntemlerdir. Göz kapağı altındaki olukları gidermek içinse yanağın ön bölümündeki sarkmış yumuşak dokuların, yapışık oldukları kemik yüzeylerinden ayrılarak daha yukarıya tespit edilmesi çok olumlu sonuçlar verir ve yüzü gençleştirir (Resim 19).

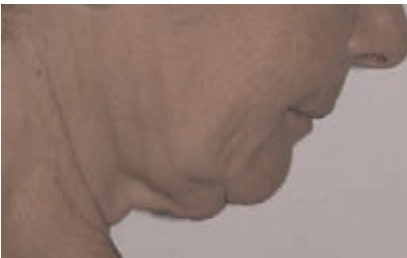Yüzün Alt Bölümü ve Boyun

Yüz ve boyunda derinin ve derialtı dokularının gevşeyerek sarkması, boyunda sarkma ve bantların oluşması, deride izlenen kırışık ve derin oluklar, bazı bölgelerde yağ dokusu miktarında görülen artış ya da azalmalar ilerleyen yaşa bağlı olarak ortaya çıkan tipik değişiklikler. Gençlik haline geri dönebilme isteği birçok kişi tarafından paylaşılan bir duygudur. Top-



Resim 19. Alt göz kapağında torbalanma ve kapak altında oluklanma görünümü (üstte); yanak kaldırma ameliyatı sonrası alt kapak altındaki oluğun ve torbalanmış görünümün düzelmiş hali (altta).

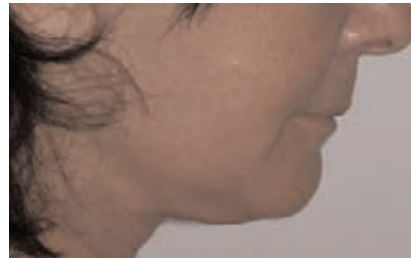
lumsal yapı ve çevreyle de yakından ilişkili olarak bazı kişilerde dış görünümdeki yaşlanma belirtilerinin ortadan kaldırılması ya da hafifletilmesi, yaşam kalitesine olumlu katkılarda bulunabilir. Yüz germe olarak isimlendirilen ameliyat yüz ve boyun gençleştirme işleminin bir parçasını oluşturur. Yüz germe ameliyatında klasik olarak, saçlı deri sınırında ya da içinde şakak bölgesinden başlayıp kulağın ön ve arka kenarlarını dolunarak, arkada yine saçlı deri içine doğru uzanan bir kesi yapılır. Buradan ilerleyerek yüz ve boyun derisi, uygulanan tekniğe bağlı olarak daha derin destek dokularını ve yüzeyel



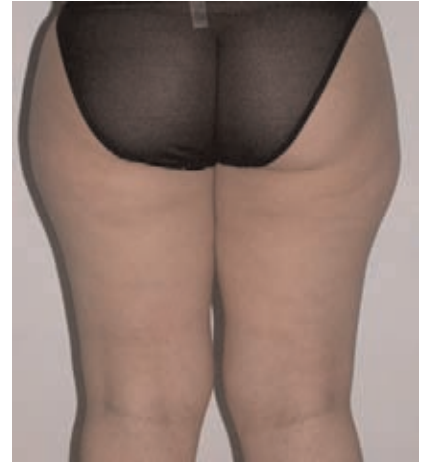boyun kısmı da içerebilecek şekilde serbestleştirilir. Derin destek dokuları dikişlerle daha yukarıdaki sağlam yapılara asıldıktan sonra deri yukarı ve yana doğru yayılarak fazlası çıkarılır. Bu işlemlerin başlıca etkisi, yüz ve boynundaki sarkmaları, katlantı ve olukları gidermektir (Resim 20). Derinin ince kırışıklıkları genellikle bu ameliyatla ortadan kalkmazlar. Yüz ve özellikle ağız çevresindeki ince kırışıkların azaltılması amacıyla kimyasal maddeler, mekanik yöntemler ya da lazer kullanarak derinin yüzeyel tabakasını tahrip etme işlemi uygulanabilir. Bu tahrip sonucunda derideki kırışıklar azalmaktaysa da, yara iyileşmesi sırasında ortaya çıkabilen sorunlar uygulamayı kısıtlamaktadır.

Vücut Şekillendirme

Karın, bel, bacak, kalça, göğüs, sırt gibi çeşitli bölgelerde toplanan, uygun beslenme ve egzersizle eritilemeyen inatçı yağ birikimlerinin ortadan kaldırılması ve vücut hatlarının güzelleştirilmesi için kullanılan en etkili yöntem, yağların emilerek alınması olarak tanımlayabileceğimiz “liposuction” yöntemidir. Ameliyattan önce inceltilmesi planlanan bölgeler işaretlendikten sonra yağ alınacak yerlerin çevresinde deriye yapılan küçük kesilerden, yağ dokusu içine yerel olarak uyuşturucu ve kanamayı azaltıcı etkisi olan ilaçlar içeren bir sıvı karışımı verilir. Daha sonra yağ dokusunun fazla kısmı, negatif basınç oluşturulan emici bir alete ya da büyük bir enjektöre bağlanan, ucunda delikler bulunan ince bir boru aracılığıyla dışarı alınır. Ameliyat olacak kişilerin uygun seçilmesi ve iyi planlama gerektiren bu yöntem, ustalikle uygulandığında hemen hemen bütün vücut bölgelerinde düzgün, güvenilir ve kalıcı inceltme sağlayabilmektedir (Resim 21).



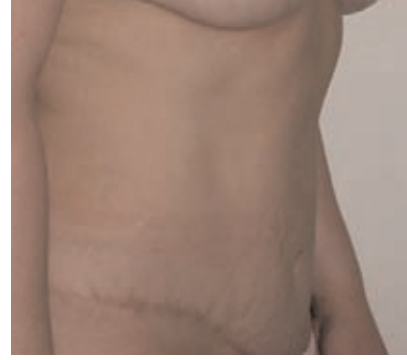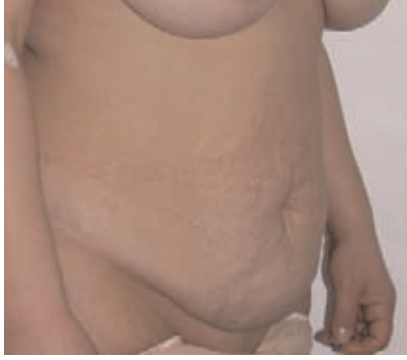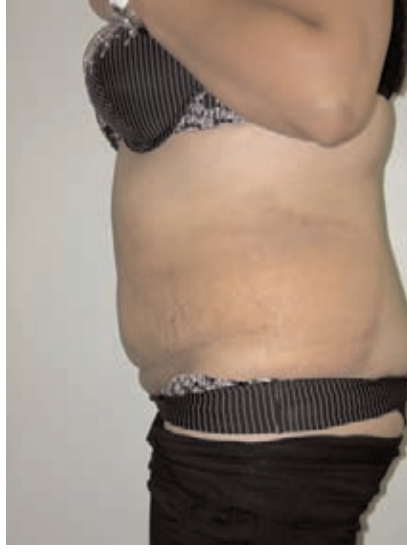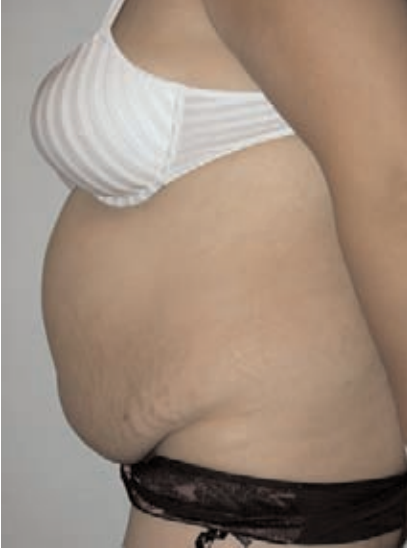Resim 20. Yüz ve boyun germe ameliyatı öncesi (solda); yüz ve boyun germe ameliyatı sonrası (sağda).



Resim 21. Yağ alma ameliyatı öncesi (üstte) bacak, diz, ve kalça bölgelerinden yağ alınması ameliyatı sonrası (altta).

Karın Düzleştirme

Daha düz bir karna sahip olmak isteyen birini tedavi etmeden önce karın şişliğini oluşturan nedenleri açıklığa kavuşturmak gerekir. Göbekli olma hali derialtı yağ dokusunun artmış olmasına, karın ön duvarını oluşturan kas ve bağların gevşemesine, karın içi organ ve zarlarda aşırı yağlanmaya ya da bu nedenlerin birlikte bulunmasına bağlı olabilir. Sebep deri altı yağ dokusu artışıysa yağların emilerek alınması yönteminin kullanılması uygundur. Derinin esnekliğini koruduğu görece genç kişilerde çok iyi sonuçlar alınabilmektedir. Derinin gevşek olduğu olgularda da, büyük bir kesi gerektirmemesi ve ameliyat sonrası iyileşme sürecinin daha rahat olması gibi avantajlar nedeniyle emerek yağ alma yöntemi, karın germe ameliyatına tercih edilebilir (Resim 22 a,b). Çoğu kez doğum yapmış bayanlarda olduğu gibi karın ön duvarında gevşek



Resim 22. Karın bölgesinde deri altı yağ dokusu kalınlaşması olan bir olgu (solda, üstte); yağ alma ameliyatından 9 gün sonraki görünüm (sağda, üstte); karında derialtı yağ dokusu artışı ve karın ön duvarında gevşeme olan bir olgu (solda, altta); aynı olgunun karın germe ameliyatı sonrası görünümü (sağda, altta).

me, deride sarkma ve çatlaklar, derialtı yağ dokusunda artma gibi sorunların birlikte bulunması ve karın içi yağlanmanın az olması durumundaysa karın germe ameliyatı iyi sonuç verir (Resim 22 c,d). Karın germe ameliyatında karının alt tarafında yapılan uzun bir kesiyle göbek deliğinin aşağısında kalan yerden deri ve derialtı yağ dokusunu içeren geniş bir parça çıkarılır. Göbeğin yukarısında kalan karın derisi serbestleştirilir, karın ön duvarı dikişlerle sıkılaştırılır, serbestleştirilmiş deri tüm karna yayılacak şekilde aşağı doğru gerilir ve göbek deliği bu gerilmiş deri içinde yapılan küçük bir kesiyle yüzeye çıkarılır. Kesilerin dikilmesinden sonra oluşan yara izi iç çamaşırlarının örtbileceği bir bölgede kalır. Karının şişkin olmasının nedeni ağırlıklı olarak karın içi organların yağlanmasıysa, yağ alma ve karın germe işlemleri yararsız olduğundan hastaya kilo vermesi için diyet ve egzersiz önerilir.

Ameliyatsız Yüz Gençleştirme İşlemleri

Botoks

Clostridium botulinum adındaki bakterinin sinir ve kas arasındaki iletişimi uzun süreli olarak engelleme özelliğine sahip toksininin (A tipi Botulinum toksini) ilaç haline getirilmiş şekline botoks (Botox®) adı verilir. Botoks, gevşetilmek istenen kasların içine iğneyle verildiğinde ortalama olarak 6 ay süresince etkinliğini gösterir. Bazı felçli hastalarda görülen kas spazmlarının tedavisinde uzun süredir yararlanılmakta olan botoks, son yıllarda yüzdeki mimik kaslarının etkinlikleri sonucu oluşan kırışıkların azaltılmasında kullanılır oldu. En çok kullanıldığı yerler, gözün yan tarafında gözleri kısma hareketi sırasında oluşan, kaşların çatılması sırasında kaşlar arasında olan, ve alın bölgesinde enlemesine yer alan kırışıklardır. Botoksun etkisi çoğu zaman sanıldığı gibi kırışıkların içini doldurarak değil, uygu-

landıği yerde kasları gevşeterek dolaylı yoldan kaslar üzerindeki deriyi gerginleştirmek yoluyla ortaya çıkar. Botoks uygulamasının etkili ve güvenilir olabilmesi için, yüzdeki kasların yerlerini, işlevlerini, ve birbirleri arasındaki ilişkiyi çok iyi bilen uzman hekimlerce yapılması gereklidir. Ter bezleriyle onları uyaran sinirler arasındaki iletişimi de engellediğinden koltukaltı ve avuç içlerindeki aşırı terlemenin tedavisinde ve migren tipi baş ağrılarının önlenmesinde de botokstan yararlanılmaktadır.

Dolgu Maddeleri

İğneyle deri ve deri altındaki yumuşak dokuların içine verildiğinde yüzdeki çukur alanları ve derin olukları doldurmak ya da dudakları kalınlaştırmak gibi amaçlarla kullanılan çeşitli dolgu maddeleri var. Dolgu maddelerinin kalıcı etkiye sahip olmayı hedef alan bir kısmı, vücutta mevcut olmayan ya da verildiği doku içinde değil, başka yerde bulunması gereken bileşenler içerirler. Bu tür dolgu maddelerinin zamanla verildikleri yerlerde “yabancı cisim tepkisi” adı verilen sertleşme ve iltihaplanmalara neden olma riski vardır. Doku içine enjekte edilen sıvı silikon böyle bir maddedir ve kullanımı birçok ülkede kısıtlanmıştır. Dolgu maddeleri içinde en güvenilir olanlar, insan vücudunda zaten bulunan ve verildiği yerin dokusuna uygun yapıdakilerdir. Böyle bir dolgu maddesi normal bağ dokusu içinde bulunan hiyalüronik asittir. Güvenilir olmasına karşın zamanla vücut tarafından emildiğinden hiyalüronik asidin etkinliği ortalama 9 ay kadar sürer. Dolgu maddesi olarak yararlanılabilecek başka bir seçenek de, kişinin yağlı bir bölgesinden enjektörle alınan ve doldurulması gereken yere enjekte edilen yağ dokusudur. Yağın vücutta çokça bulunan ve bir miktar kalıcılık özelliği olan bir madde olması, onu avantajlı kılarken, diğer taraftan küçük de olsa bir ameliyat gerektirmesi kullanımını daha zahmetli hale getirir. Daha kalıcı bir etki hedeflendiğinde, yağın parçalanmasına neden olan enjeksiyon tekniği yerine, yağ ve derialtı dokusunun bütünlüğü korunarak, başka deyişle, dokunun cerrahi olarak bir yerden çıkarılıp gerek duyulan yere gömülme şeklinde aktarılması tercih edilir. Kalıcılığı fazla olan bu yöntemde, dokunun alındığı ve aktarıldığı yerlerde oluşacak kesi izlerini gözde almak gerekir.

PLASTİK CERRAHİDE GELECEK

Yara İzlerinin Silinmesi ve İzsiz Ameliyatlar

Toplumda estetik ameliyatların hiç bir yara izi kalmadan iyileştiği ve başka nedenlerle oluşmuş yara izlerinin lazer gibi yüksek teknolojiler kullanılarak tamamen silinebildiği şeklinde oldukça yaygın bir inanç olduğu, plastik cerrahi kliniklerine başvuran hastaların beklentilerinden anlaşılıyor. Ne yazık ki bu inancın gerçek durumu ilgisiz yok. Derinin derin tabakasına kadar inen bütün yaralanmalar (ki bunlara plastik cerrahların yaptığı kesiler de dahildir) az ya da çok, fakat her zaman kalıcı iz bırakırlar. Plastik cerrahi uzmanının görevi meslek yaşamı boyunca edindiği bilgi ve deneyimi kullanarak kendi yaptığı kesileri en az iz bırakacak şekilde planlamak ve oluşan yaraları aynı özen ve beceriyle onarmaktır. Estetik ameliyatlarda kesiler, izlerin en iyi gizlenebilecekleri yerlerde, örneğin mümkünse ağız ve burun delikleri içinde, doğal kıvrımlar boyunca, saçlı deri içinde ya da sınırında, ya da vücutta giysilerin örttüğü yerlerde yapılır. Bunların dışındaysa kesinin yönü derinin o bölgesindeki gerilim yönüne göre ayarlanarak yara izinin genişlemesine engel olunmaya çalışılır. Derinin ince olduğu bazı yerlerde, iyi onarılmış yaraların izleri, yakından bakıldığında bile zor farkedilecek kadar belirsiz olabilir. Buna karşın omuz ve göğüsün orta kısmı gibi bazı yerlerde ve genetik olarak aşırı iyileşme dokusu oluşturmaya eğilimli kişilerde izler çok belirgin de olabilir. Kendi kendine iyileşen ya da kötü bir şekilde dikilmiş olan yaralardan kalan izler genellikle plastik cerrahi uzmanları tarafından daha iyi bir hale getirilebilirler; ancak bunların tümüyle ortadan kaldırılmaları mümkün değildir. Yeterince derin olan tüm yaraların iz bırakmasının nedeni, vücudun özgün dokuları yeniden üretmek yerine, farklı bir doku olan iyileşme dokusuyla yarıyı yapıştırmasıdır. Bu durumun istisnası kemik kırıkları ve kısmen karaciğerde gözlenen, orijinal dokuyu yeniden yaparak iyileşme sürecidir. Deride izsiz iyileşme ancak anne karnındaki gelişme aşama-

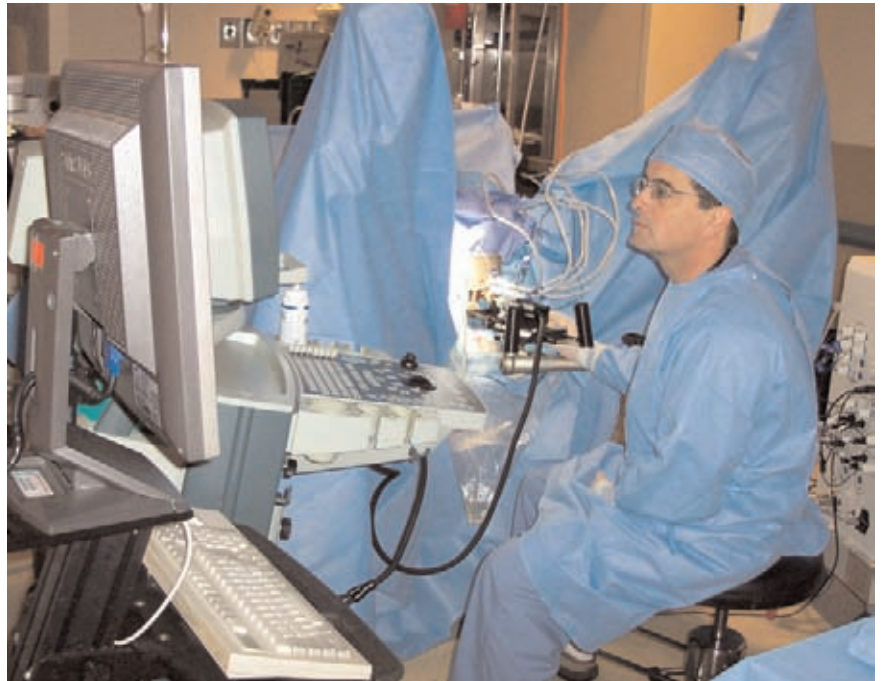

sının ilk 6 ayında mümkündür ve insan bu yeteneğini kaybetmiş olarak doğar. Deney hayvanlarında geliştirilen ve "föetal cerrahi" adı verilen, bebeğin anne karnındayken ameliyat etme yöntemi, dudak yarığı gibi bazı anomalilerin erken saptanması halinde izsiz olarak onarılması umudunu yaratmış olsa da, bu tür işlemler içerdikleri yüksek risk nedeniyle günümüzde ancak bebeğin yaşamını doğum anından itibaren tehdit eden ciddi anomalilerin tedavisinde kullanılır. Durumun plastik cerrahiye gelecek açısından daha

çok ilgilendiren kısmı, yaşamın erken aşamasındaki bu benzersiz iyileşme biçiminin sınırlarının anlaşılması ve doğumdan sonraki iyileşme sürecine katkıda bulunacak şekilde kullanılabilirliği.

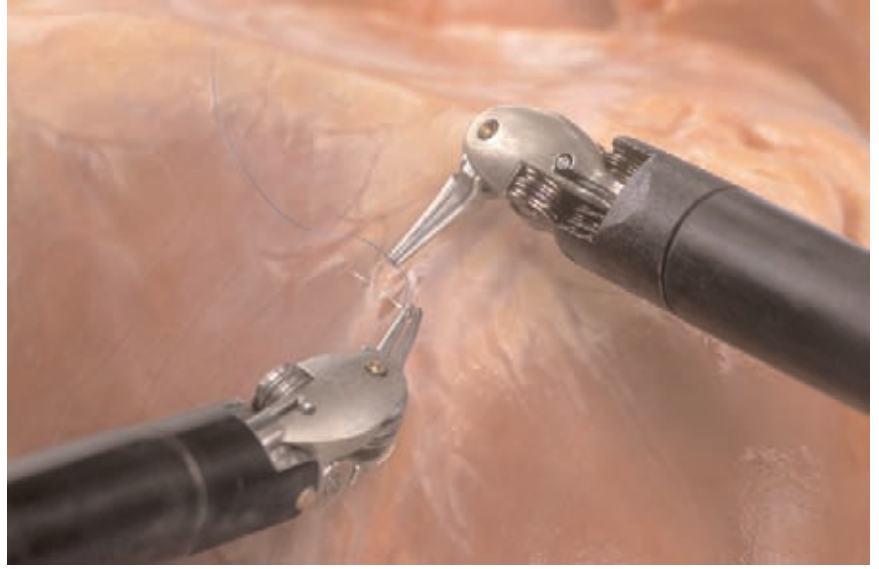
Kişiler Arasında Organ ve Doku Nakli

Rekonstrüktif cerrahinin günümüzde geldiği noktada çoğu kez işlevsel ve görsel olarak kabul edilebilir düzeyde onarım yapılabilmesine karşın, bazı organ ve vücut parçalarının eksikliğini giderme olanağı bulunmamakta, bazen de yeniden yapılan parça, gerçeğinin yetersiz bir taklidi olmaktan öteye geçememektedir. Örneğin, elinin başparmağını kaybeden bir kişide diğer parmaklarından birisi kullanılarak kabul edilebilir bir rekonstrüksiyon yapmak mümkünken, elin tümünün kaybı durumunda, el yerine bir protez kullanılarak bu durumu telafi etmekten başka yapılabilecek birşey yoktur. Her iki elin birden kaybedildiği durumlarda kişinin yaşam kalitesini telafi edilemeyecek şekilde azalttığından, el nakli yapılması mantıklı bir seçenek olabilir. El, yüzün tamamı ya da bir bölümü, hatta kulak ve burun gibi parçaların nakli



GEĞE DÖNÜK BEKLENTİLER

in için cerrahi teknik açısından yetersizlik söz konusu değildir. Nakil için aktarılabilecek kısmın tümünü besleyebilecek bir ya da daha fazla atar ve toplar damarın alıcının damarlarıyla birleştirilmesi ve deri, kas, sinir, kemik gibi yapıların tıpkı kopan parçaların yerine takılmasında olduğu gibi onarılması yeterlidir. Ancak, kemik iliği ve gözün saydam tabakası gibi bazı dokular dışında, insandan insana organ ve doku aktarmak bağışıklık sisteminin baskılanmasını gerektirir. Deri, kas, yağ, sinir, ve damar gibi dokular da iç organların naklinde olduğu gibi, aktarıldıkları kişinin bağışıklık sistemi baskılanmazsa vücut tarafından kısa süre içinde tahrip edilirler. Bağışıklık sistemini baskılamak için kullanılan ilaçların birçok zararlı yan etkileri var. Ayrıca, bağışıklık sisteminin baskılanmış olması kanser riskini artırır. Belirtilen sakıncalar yaşamsal önemi olan organlar dışında organ nakli yapılmasını sınırlar. Buna karşın geçtiğimiz yıllarda önce her iki elini kaybetmiş bazı hastalarda el nakli, daha yakın zamanda da yüzü onarılamayacak derecede yaralanmış kişilerde yüz nakli ameliyatları yapılmıştır. Bu tür nakillerde organın yaşatılması problemi büyük oranda çözülmüş olmakla birlikte, organın benimsenmesi ve işlevsel yeteneklerinin tekrar kazanılması, zorlu bir süreç olmaya devam ediyor. El nakli yapıldıktan yıllar sonra bile yeni elini duygusal olarak benimseyemeyen bir hastanın elinin tekrar kesilmesini istemesi, bu sorunlara bir örnek. Kullanılan ilaçların yan etkilerinin azaltılmasıyla önümüzdeki yıllarda bu tür nakillerin artacağı bekleniyor. Gelecekte, genel bağışıklık sisteminin baskılanması gerekmeksizin, organı veren kişinin dokularında bulunan ve alıcı tarafından yabancı olarak algılanıp reddedilmesine neden olan özelliklerin, alıcıya sanki kendisinin özellikleriymiş gibi tanıtılabilmesi halinde, organ nakillerinde büyük bir artış olması beklenebilir. Bir gün bu durum gerçekleşirse, organ talebindeki artışın, beklenen yararlar dışında birçok etik sorunu da beraberinde getirebileceğini tahmin etmek zor değil.



Doku Mühendisliği

Gelecekte organ nakliyle ilgili bağışıklık sistemi sorunları tümüyle çözülsün bile, nakledilebilecek organ sayısı, organ vericisi olabileceklerin sayısı sınırlı olduğundan, hiçbir zaman herkesin rahatça yararlanabileceği bir çare olmayacaktır. Kişinin kendisinden alınan doku parçaları ve hücrelerin laboratuvar ortamında çoğaltılarak, gerekirse genetik özellikleri de değiştirilerek onarımda kullanılabilir doku ya da organlar haline getirilmeleri, bu sorunu tamamen ortadan kaldıracak bir umut olarak beliriyor. Bu yöndeki çalışmalarla genel olarak doku mühendisliği olarak adlandırılıyor. Günümüzde ulaşılmış olan düzeyde, insandan alınan deri ve kıkırdak hücreleri, özellikleri korunarak laboratuvar ortamında üretilmekte ve hücre düzeyinde kullanılabilir. En çarpıcı örneklerden biri vücudunun büyük bölümü yanmış kişilerde, yaraları kapatabilmek için greft olarak kullanılacak yeterli deri alanı bulunmadığında, küçük bir deri parçasının hastadan alınıp hücrelerinin laboratuvar ortamında çoğaltılmasından sonra, yaraların üzerinde ince bir deri tabakası oluşturmada kullanılabilir olması. Bu tabaka, deriyi oluşturan birçok hücre ve yapı arasından yalnızca en üstteki, epitel adı verilen tabakanın hücrelerini içerdiği için ince ve dayanıksız olsa da, yaşam kurtarma konusunda işe yarıyor. Dayanık-

lı bir deri yüzeyi oluşturabilmek için, derinin diğer hücrelerini ve onların ürettiği deriye sağlığını veren destek yapısını da içeren bir doku elde etmek gerekiyor. Doku mühendisliğinde geleneksel aşamada henüz bunu yapmak mümkün olamadı. Bunun yerine epitel hücrelerinin, yapay maddeler kullanılarak derinin derin tabakasını taklit eder şekilde üretilmiş tabakalar üzerine yayılması, dayanıklılığı artırıcı bir ara çözüm olarak denemektedir. Aynı şekilde üretilmesi mümkün olan hücre tiplerinin, birlikte ve birbirleriyle işbirliği yaparak normal doku oluşturmaya yönelik üretilmesi, kolay ulaşılabilecek bir hedef değil. Bu amaçla yapılan çalışmalarda embriyonik hücrelere benzer şekilde, bütün hücre türlerine dönüşebilme potansiyeli taşıyan kök hücrelerden de yararlanılıyor. Kıkırdak dokusuysa kıkırdak hücresi tarafından meydana getirildiğinden, üretilmesi mümkün olabiliyor. Birçok hücre ve doku çeşidini barındıran organların üretilmesi ve insan vücudunda kullanılabilir duruma gelmesiyle çok zorlu bir süreç. Ancak, şimdiden kestirilemeyen bir gelecekte bunun da gerçekleşmesi mümkün olabilir.

Prof. Dr. M. Ruşen Kapucu
Ufuk Üniversitesi Tıp Fakültesi
Plastik Rekonstrüktif ve Estetik Cerrahi
Anabilim Dalı Başkanı
0312 447 72 30
mrkapucu@yahoo.com